Aus dem pathologisch-anatomischen Institut der Universität Basel
Vorsteher Prof. *W. Gerlach*
und dem anatomischen Institut der Universität Basel
Vorsteher Prof. *E. Ludwig*
Arbeit unter Leitung von Prof. *A. Werthemann*

Adenolymphome der Parotis

Inaugural-Dissertation

zur Erlangung der Doktorwürde
der medizinischen Fakultät
der Universität Basel

Vorgelegt von
ENRICO BONIFAZI
von Lavin (Graubünden)

Basel 1936

Druck von Benno Schwabe & Co., Basel

Aus dem pathologisch-anatomischen Institut der Universität Basel
Vorsteher Prof. *W. Gerlach*
und dem anatomischen Institut der Universität Basel
Vorsteher Prof. *E. Ludwig*
Arbeit unter Leitung von Prof. *A. Werthemann*

Adenolymphome der Parotis

Inaugural-Dissertation

zur Erlangung der Doktorwürde
der medizinischen Fakultät
der Universität Basel

Vorgelegt von
ENRICO BONIFAZI
von Lavin (Graubünden)

—

Basel 1936

Druck von Benno Schwabe & Co., Basel

Von der medizinischen Fakultät der Universität Basel
genehmigt auf Antrag von Prof. A. Werthemann
Tag der Promotion: 30. Januar 1936

R. UNIV.
BIBLIOTHEEK
LEIDEN

Sonderabdruck aus den «Helvetica Medica Acta», Band 3, Heft 5, 1936

In der Literatur sind eine Reihe von Beobachtungen veröffentlicht worden über gutartige Speicheldrüsentumoren, die aus epithelialem und lymphatischem Gewebe aufgebaut sind. Sie werden von den meisten Autoren als embryonale Versprengungen von Schlunddarm- oder Kiemengangsepithel angesehen und deshalb als «branchiogen» bezeichnet. *Ehrlicher*, *Rikl* und in neuerer Zeit auch *Hamperl* halten aber dafür, daß diese Tumorbildungen direkt aus Drüsengewebe oder Ausführungsgängen der Speicheldrüsen hervorgehen. *Albrecht* und *Arzt* bezeichnen die Geschwülste als papilläre Zystadenome, *Mazza* und *Casinelli* sprechen von Zystadenolymphomen, *Hamperl* von Adenolymphomen. *Glaß* nennt sie branchiogene papilläre Zystadenolymphome. *Feldmann* und *Askanazy* wiederum sprechen von branchiogenen Adenomen. Ich möchte sie *wie Hamperl* als Adenolymphome bezeichnen und dabei das Wort «branchiogen» vermeiden, da wie unten gezeigt werden wird, die Frage, ob diese Geschwülste von Schlunddarmversprengungen oder vom Speicheldrüsengewebe selbst abstammen, zum mindesten noch nicht entschieden ist. Nach den Untersuchungen von *Hamperl* und auch nach unsern Untersuchungen scheint sogar letztere Genese wahrscheinlicher.

Ueber die Mitteilungen in der Literatur nur kurz folgendes:

Albrecht und *Arzt* 1912. 2 Beobachtungen. Bindegewebig abgekapselte Geschwülste mit kleinzystischen Hohlräumen, mikroskopisch: in ausgebildeten Lymphknoten Einlagerungen von Drüsenschläuchen, Zylinderepithel mit der Drüsenlichtung zugewandten Kernen. An einzelnen Stellen Plattenepithel. *Glaß* 1912. 60jähr. ♂ Tumor der Parotis, Schnitt körnig, mikroskopisch: lymphatisches Gewebe mit Keimzentren, Drüsenschläuche, darin eosinophile Massen und Cholesterinkristalle. *Feldmann* 1916. 51jähr. ♂ Tumor der Glandula submaxillaris. Mikroskopisch: Zylinderepithel, Kerne dem Lumen zugekehrt, Protoplasma fein gekörnt. Stroma locker, lymphatisches Gewebe mit Keimzentren. *Ehrlicher* 1922. 63jähr. ♂ lymphoides Grundgewebe mit Keimzentren, eingelagert Drüsenschläuche, hohes Zylinderepithel mit dem Lumen zugekehrten Kernen, Inhalt der Drüsenschläuche Schleimreaktion. *Mazza* und *Casinelli* 1923. Tumor aus lymphatischem Gewebe mit papillär gebauten Drüsen. *Rikl* 1924/25. 47jähr. ♂ Mikroskopisch: zystische Räume aus Zylinderepithel. Kerne dem Lumen zugekehrt. Stroma aus lymphoidem Gewebe mit Keimzentren. *Askanazy* 1926 nach Mitteilung von *Sternberg*. 54jähr. ♂ Parotisgeschwulst, drüsenähnliche Spalträume in lymphatischem Gewebe mit

Keimzentren. Epithel färbt sich mit Eosin. *Goedel* und *Spitznagel* 1930 nach *Putschars* Mitteilung. 53jähr. ♂, 65jähr. ♂ Glandula submaxillaris. 19jähr. ♂, im letztern Fall karzinomatös entartet. *Ssobolew* 1912, Adenolymphom mit Charakter eines infiltrierenden Karzinoms. *Hamperl* 1931. 3 Fälle, bindegewebig abgekapselt, zystische und tubuläre Bildungen aus zweireihigem Zylinderepithel, Kerne dem Lumen zugekehrt, im Epithel Sekrettropfen. Eingelagert in lymphatisches Gewebe mit Keimzentren. *Putschar.* 69jähr. ♂ Tumor der Parotis in lymphatischem Gewebe mit Keimzentren, Zysten mit mehrreihigem Zylinderepithel, Zeichen apokriner Sekretion.

Bei *unsern eigenen zwei Beobachtungen* handelt es sich im 1. Fall um einen seit Jahren bestehenden, walnußgroßen Tumor der linken Parotisgegend bei einem 52jährigen Mann. Die Geschwulst hatte keine besondere Neigung zu verstärktem Wachstum. Bei der Operation findet sich innerhalb der Parotis eine gut ausschälbare Geschwulst, deren Schnittfläche grauweiß und glatt ist. Mikroskopisch besteht der Tumor aus lymphatischem Gewebe, das reichlich Keimzentren enthält, jedoch keine geschlossenen Lymphknoten bildet. In dieses Gewebe eingelagert finden sich zystische und tubuläre Bildungen, die aus hohem Zylinderepithel aufgebaut sind (s. Abb. 1 u. 2). Ins Innere der Zysten hinein ragen papilläre Wucherungen. An ganz vereinzelten Stellen sind kleine, solide Epithelbezirke zu sehen. Das Epithel ist ein- bis mehrreihig und enthält in dem der Drüsenlichtung zugekehrten Teil der Zelle rundliche Kerne (s. Abb. 2). Das Zellprotoplasma färbt sich stark mit Eosin. Mit Sudan III färbt es sich nur sehr schwach. An der Zellbasis findet sich eine Basalmembran, die vor allem im Azanpräparat sehr deutlich zu sehen ist. Auf die Zellen aufgelagert sind kleinste Sekrettröpfchen. Flimmerhaare konnten keine nachgewiesen werden. Zwischen den Epithelzellen sind an vielen Stellen kleine Lichtungen vorhanden. Ausführungsgangsepithel oder Plattenepithel konnte nirgends nachgewiesen werden. In den Drüsenlumina findet sich wenig Sekret und nur ganz vereinzelt sind zellige Elemente (Leukozyten oder Lymphozyten) zu sehen.

Im 2. Fall handelt es sich um eine walnußgroße Geschwulst der linken Parotisgegend eines 55jährigen Mannes. Der Tumor bestand seit zwei Jahren und zeigte in den letzten drei Monaten eine deutliche Wachstumstendenz. Bei der Operation fand sich ein kleinhöckeriger Tumor, der sich leicht aus dem Parotisgewebe herausschälen ließ. Aus einer Kapselverletzung floß eine schleimig-eitrige, gelbliche Flüssigkeit, durch welche die Klinik veranlaßt wurde, das Sekret auf Tuberkelbazillen untersuchen zu lassen. Das Ergebnis war negativ. Die Schnittfläche läßt schon makroskopisch Zystchen erkennen, aus welchen das schon erwähnte gelbliche Sekret herausfließt. Im Vergleich zum 1.Fall fällt mikroskopisch der vorwiegend zystische Bau auf. Die Zystchen sind prall gefüllt mit Sekretionsprodukten, die reichlich Leukozyten, Lymphozyten und Cholesterinkristalle enthalten. Im übrigen könnte alles wiederholt werden, was im 1. Fall gesagt worden ist.

Als *Charakteristika* der oben beschriebenen Geschwülste können angegeben werden:

1. Die Tumoren stehen in enger Beziehung zu den Speicheldrüsen (Parotis, Submaxillaris).

2. Sie sind abgekapselt, wachsen langsam und nicht infiltrierend.

3. Sie bestehen aus lymphatischem Gewebe mit Keimzentren (seltener geschlossenen Lymphknoten), in welches die epithelialen Elemente eingelagert erscheinen.

4. Der epitheliale Anteil zeigt bald mehr zystische oder papilläre, bald mehr tubuläre, selten solide Formationen.

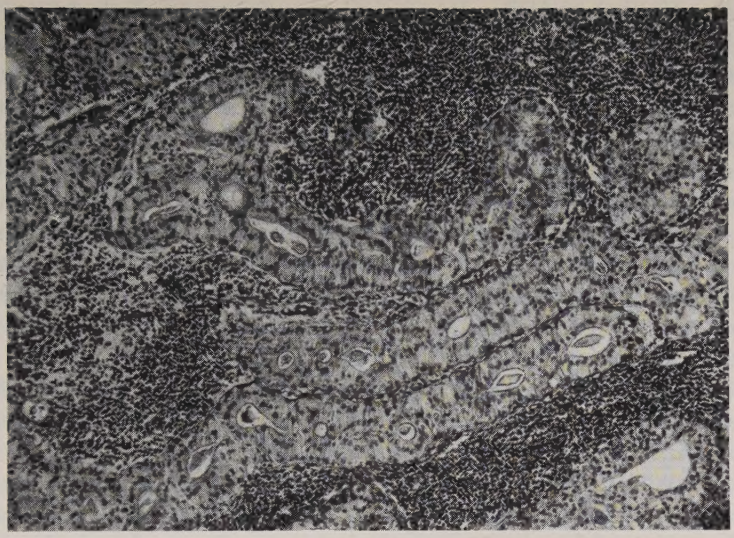

Abb. 1. Fall 1. 52jähriger Mann. Vergrößerung 110fach. Tubuläre Bildungen aus hochzylindrischem Epithel, die in lymphatisches Gewebe eingelagert sind

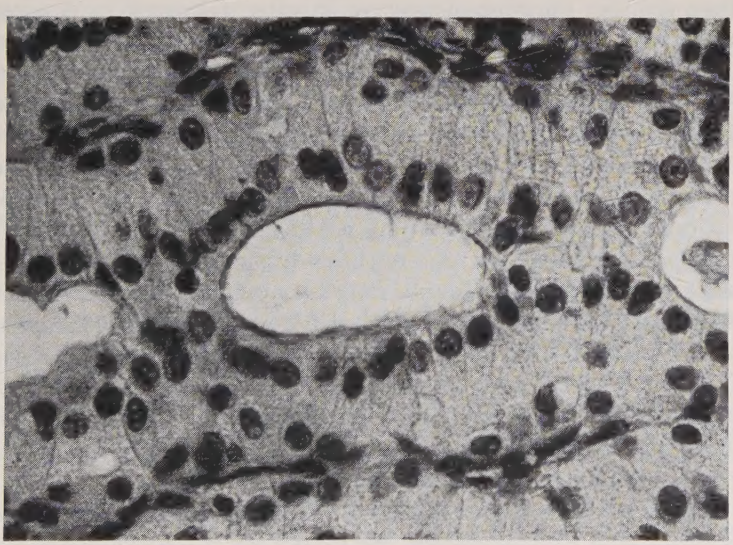

Abb. 2. Fall 1. 52jähriger Mann. Vergrößerung 420fach. Tubulärer Anteil mit kleinen Zystchen. Die Kerne der Epithelzellen sind der Drüsenlichtung zugekehrt

5. Das Epithel ist in der Regel ein hohes Zylinderepithel, dessen Kerne jeweilen in der der Drüsenlichtung zugekehrten Zellhälfte liegen. (Seltener findet sich Plattenepithel oder typisches Ausführungsgangsepithel).

6. Das Protoplasma der Epithelien färbt sich stark mit Anilinfarben.

Ueber die Frage, ob sich das *lymphatische Gewebe* an der Geschwulstbildung beteilige, gehen die Meinungen auseinander. *Albrecht* und *Arzt* stellen es in Abrede, während *Hamperl* und auch *Ssobolew* dafür eintreten. *Hamperl* macht hauptsächlich geltend, daß solche Mengen von lymphatischem Gewebe, wie sie in den größten der beschriebenen Tumoren vorkommen, in keinem normalen Lymphknoten der Speicheldrüsen gefunden werden. Dazu kommt noch, daß, wie auch in unsern Präparaten, vielerorts das lymphatische Gewebe durch das epitheliale verdrängt wird. Somit müßte anfangs noch mehr lymphatisches Gewebe vorhanden gewesen sein, und es kann deshalb kaum angezweifelt werden, daß sich beide Gewebsarten an der Tumorbildung beteiligen.

Bezüglich der *Entstehung* dieser Geschwülste gehen die Ansichten der verschiedenen Autoren ebenfalls auseinander. *Albrecht* und *Arzt* glauben, daß man sie auf besondere Verhältnisse des embryonalen Schlunddarms zurückführen könne. Ebenso nehmen *Glaß* und *Feldmann* eine entwicklungsgeschichtliche Entstehungsursache an. *Glaß* glaubt, daß es sich um eine Störung in der späteren Embryonalzeit handle, wobei Drüsengewebe durch lymphatisches Gewebe abgeschnürt werde. Die starke Eosinophilie der Epithelzellen und auch die morphologische Aehnlichkeit des Aufbaus mit Tumoren der Parathyreoideae veranlaßte *Askanazy* in Analogie zu diesen für eine branchiogene Entstehung einzutreten. In den Zellen der Adenolymphome kann aber kein Glykogen nachgewiesen werden. *Goedel* und *Spitznagel* betonen, daß der histologische Bau infolge der papillären Zerspaltung des Epithels und dem Fehlen der Markstränge an eine Tonsille erinnere. Nach ihren Vorstellungen würden sich die Adenolymphome aus einfachen Zystenbildungen durch invertierendes Wachstum mit Oberflächenvergrößerung und papillärer Faltung entwickeln. *Ssobolew* beschrieb eine branchiogene Zystenbildung mit reichlich lymphatischem Gewebe in der Parotis bei einem 54jährigen Mann. *Putschar* nimmt auch eine branchiogene Entstehungsart an, und glaubt, daß es sich um eine alleinige Versprengung von Entoderm handle, da nie andere mesodermale Gebilde gefunden wurden, wie Knorpel, Knochen oder Muskulatur. Die rege Bildung von Lymphknotenanlagen im Halsgebiet durch das ortsständige Mesenchym bei der Aufteilung des Jugularislymphsackes sieht er als hinreichend an zur Erklärung der Entstehung des lymphatischen Gewebes.

Im Gegensatz zu den bisher erwähnten Autoren lehnen *Ehrlicher* und *Rikl* eine branchiogene Entstehung ab. Sie führen die Adenolymphome auf die Parotisausführungsgänge zurück. *Rikl* glaubt, daß sich das lymphoide Gewebe durch den Reiz der Tumorbildung entwickle. Das Parotisbindegewebe

besitze schon «von Haus aus» eine Neigung zur Bildung von lymphoidem Gewebe.

Hamperl hat systematisch Untersuchungen an menschlichen Speicheldrüsen gemacht und findet, daß in den Speicheldrüsen alter Menschen eigenartige Zellen entstehen, deren Protoplasma mit basischen Anilinfarben gefärbt ein feines Netzwerk erkennen läßt. Der Zellkern ist gezackt, wie pyknotisch, hat aber dennoch seine Teilungsfähigkeit nicht verloren. Er liegt in derjenigen Hälfte der Zelle, die der Drüsenlichtung zugekehrt ist. Diese Zellen sind in allen Abschnitten der Speicheldrüsen zu finden. Die gleichen Zellen wurden schon früher von *Zimmermann* gesehen und als Pyknozyten bezeichnet. *Hamperl* hält aber den Namen für unrichtig, da der Zellkern nicht im eigentlichen Sinn pyknotisch ist, sondern eher von außen her eingedellt erscheint. *Pischinger* glaubte, daß es sich dabei um nichtdifferenzierte Drüsenelemente handle, die an die Stelle von abgestoßenen Drüsenzellen getreten seien. Auch diese Theorie lehnt *Hamperl* ab. Nach ihm bilden diese Zellen, die er Onkozyten nennt, wenn sie in den Ausführungsgängen vorkommen, eigentümliche, dem Lumen zugerichtete Falten. Im Gerüst dieser Faltenbildungen findet sich lymphozytäres Gewebe ohne Keimzentren. Auch in den Drüsengängen fand er teils solide, teils drüsige Hyperplasien, die von Onkozyten gebildet wurden. Morphologisch gleichen die Epithelzellen der Adenolymphome diesen Onkozyten weitgehend. Wegen dieser Aehnlichkeit gelangt *Hamperl* zur Ansicht, daß die Adenolymphome von Speicheldrüsenelementen ausgehen. Jedoch stellt er nicht in Abrede, daß auch eine Entwicklung aus Kiementaschengewebe möglich wäre.

Um die Frage zu entscheiden, ob die Adenolymphome der Parotis aus Versprengungen der Schlundtaschen hervorgehen oder nicht, scheint es mir unerläßlich, einen kurzen Ueberblick über die *Embryologie der Parotis* zu geben und dabei auf die Beziehungen zu den Schlundtaschen besonders zu achten.

Hammar fand die Parotisanlage als erste Speicheldrüsenanlage bei einem 8 mm langen Embryo. Sie erscheint in der Nähe des Mundwinkels am Boden der Wangenrinne in Form einer schwachen Ausbuchtung. Bei einem 11,7 mm langen Embryo bildet sie bereits eine seichte Furche (Sulcus parotideus). Noch etwas später (24,4 mm) wird die Anlage von der Wangenrinne durch dazwischenwucherndes Bindegewebe abgedrängt, so daß der im aboralen Teil bereits verzweigte Gang nun spitzwinklig in die Wangenrinne einmündet.

Chiewitz fand ähnliche Verhältnisse mit dem einzigen Unterschied, daß er die Parotisanlage als letzte der Speicheldrüsenanlagen bei einem 8 Wochen alten Embryo fand. Auch *Nauck* beschreibt die Parotisanlage in der Nähe des Mundwinkels.

Ich hatte Gelegenheit, am Basler anatomischen Institut eine Reihe von Embryonen durchzusehen. Bei einem 8,5 mm langen Embryo findet sich noch keine Parotisanlage. Bei einer Länge von 13 mm ist nahe dem Mundwinkel, der zu dieser Zeit noch weit nach hinten bis zum vorderen Rand der Masseteranlage reicht, eine knospenartige Ausstülpung des Mundhöhlenepithels zu sehen (s. Abb. 3). Die An-

Abb. 3. Vergrößerung 40fach. Schnitt durch den Kopf eines 13 mm langen Embryos. Am Mundwinkel ist die Parotisanlage P. als knospenförmige Ausstülpung des Mundhöhlenepithels zu sehen

lage liegt also vor dem mandibularen Schlundbogen. Da die erste Schlundtasche erst hinter dem mandibularen Schlundbogen liegt, bestehen keinerlei Beziehungen zwischen der Parotisanlage und der ersten Schlundtasche. Bei einer Frucht von 15 mm Länge finden sich dieselben Verhältnisse. Bei einem 23 mm langen Embryo ist die Parotisanlage zu einem Schlauch ausgezogen, der sich gegen den vordern Masseterrand hin erstreckt (s. Abb. 4). Ein Gangsystem ist noch nicht nachzuweisen. Bei einer Länge von 26 mm läßt sich die Anlage über 1,6 mm verfolgen und zeigt bereits eine Andeutung eines Lumens. Sie verläuft nach lateral direkt zum vordern Masseterrand und biegt um denselben stumpfwinklig nach hinten um. Nahe dem vordern Rand des Masseters gibt sie einen Seitenzweig ab, der zur Glandula parotidea accessoria wird. Das aborale Ende zeigt bereits drei Verzweigungen und hat schon fast die definitive Lage in der Regio retromandibularis erreicht. Bei einem 38 mm langen Embryo finden sich annähernd dieselben Verhältnisse. Die Anlage hat sich noch mehr verzweigt und ist vollends in die Regio retromandibularis vorgewachsen.

Die weitere Entwicklung der Parotis beschreibt *Neiße*. Auffallend ist einerseits die Bildung von reichlich Bindegewebe und einer stark hervortretenden Mem-

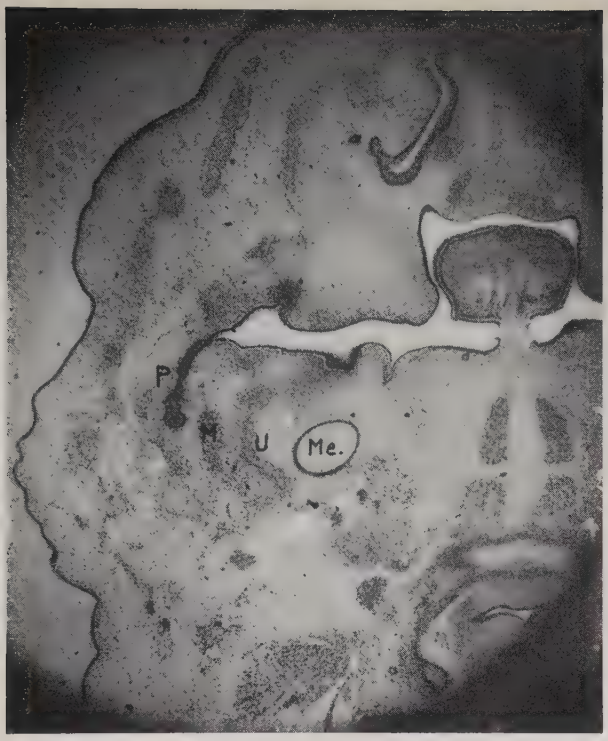

Abb. 4. Vergrößerung 23fach. Schnitt durch den Kopf eines 23 mm langen Embryos. Die Parotisanlage P. ist zu einem Schlauch ausgezogen und erreicht den Masseterrand M. U. = Unterkieferanlage. Me. = Meckel'scher Knorpel. Lymphatisches Gewebe ist in diesen Stadien noch keines ausgebildet

brana propria, andrerseits die Entstehung von lymphatischem Gewebe innerhalb der Parotis. Bei einem 8 cm langen Embryo fand er zum erstenmal lymphatisches Gewebe in der Parotis. Es bestanden noch keine Beziehungen des lymphatischen Gewebes mit dem Drüsengewebe. Wenig später schon (9 cm) fand er Drüsenläppchen im lymphatischen Gewebe der Parotis eingeschlossen. An einigen Stellen waren Ausführungsgänge in die Lymphdrüsen hinein zu verfolgen. Diese Verhältnisse ändern sich nicht mehr wesentlich während der ganzen Entwicklung in utero. *Neiße* untersuchte ferner Parotiden von 14 Neugeborenen und fand ebenfalls Parotisläppchen in den Lymphdrüsen der Parotis. Er betont, daß es sich hier nicht um voll ausdifferenziertes Parotisgewebe gehandelt habe. Die Befunde von *Neiße* wurden von *Löwenstein* bestätigt.

Am anatomischen Institut Basel hatte ich ebenfalls Gelegenheit, ein Schnittserie durch den Kopf einer 15 cm langen Frucht durchzusehen. Es fanden sich zahlreiche Lymphknoten im Parotisgewebe, die meist Parotisläppchen enthielten. Es ließen sich an einigen Stellen Ausführungsgänge in die Lymphdrüsen hinein verfolgen. Vielerorts war das im lymphatischen Gewebe enthaltene Drüsengewebe degeneriert und die einzelnen Läppchen erschienen unscharf (s. Abb. 5).

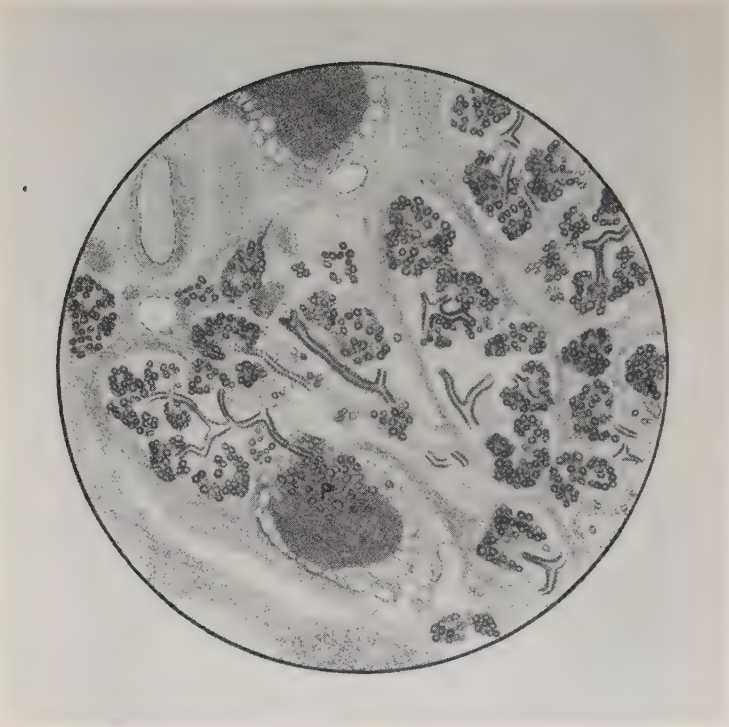

Abb. 5. Vergrößerung 40fach reduziert. Schnitt durch die Regio parotidea eines 15 cm langen Embryos. P. = In lymphathisches Gewebe eingeschlossene Parotisläppchen. In das lymphatische Gewebe hinein läßt sich ein Ausführungsgang verfolgen

Nach den Ausführungen über die Entwicklung der Parotis scheint mir eine branchiogene Entstehung der Adenolymphome nicht in Frage zu kommen, da die Parotisanlage keinerlei Beziehungen mit den Schlundtaschen eingeht. Die morphologische Aehnlichkeit mit andern branchiogenen Tumoren ist kein Beweis für die branchiogene Entstehung der Adenolymphome. Es bestehen nun noch zwei Möglichkeiten:

1. Die Adenolymphome stammen von Versprengungen des Mundhöhlenepithels ab.

2. Sie stammen vom Parotisdrüsengewebe selbst ab.

Albrecht und *Arzt* halten die erste Entstehungsweise für wahrscheinlich und schlagen vor, alles, was vom Schlunddarm ausgeht, als branchiogen zu bezeichnen. Konsequenterweise müßten dann die Speicheldrüsen oder die Zähne zu den branchiogenen Organen gezählt werden, was zu Unklarheiten über den Begriff «branchiogen» führen müßte. Infolgedessen muß der Vorschlag von *Albrecht* und *Arzt* ab-

gelehnt werden. Wenn es sich aber um Versprengungen des Mundhöhlenepithels handeln würde, so müßte man sich vorstellen, daß diese Versprengungen mitsamt der Parotisanlage in die Regio retromandibularis wandern. Es ist undenkbar, daß diese Keime alle in die Parotis selbst gelangen würden. Ein großer Teil müßte auf dem langen Weg, den die Parotisanlage zurücklegt, irgendwo liegen bleiben und somit müßten die Adenolymphome nicht nur in der Parotis selbst, sondern auch entlang dem Ductus Stenoni gefunden werden.

Ein Beweis gegen die Entstehung der Adenolymphome aus Parotisgewebe ist in der Literatur nicht zu finden. Jedoch sprechen einige Befunde für diese Entstehung. Es findet sich in einigen dieser Tumoren Plattenepithel (*Albrecht* und *Arzt*, *Hamperl*, *Putschar*). Dieses kommt auch normalerweise in den Ausführungsgängen der Parotis vor. *Hamperl* fand sogar zylindrisches Epithel, das genau wie Ausführungsgangsepithel aussah. Ferner sprechen auch die Befunde von *Hamperl*, der in alternden Speicheldrüsen dieselben Zellen (Onkozyten) in lymphatischem Gewebe findet, wie in den Adenolymphomen, für eine Entstehung aus Speicheldrüsenelementen. Wann diese Teile der Speicheldrüsen vom übrigen Speicheldrüsengewebe getrennt werden, ist nicht mit Sicherheit zu sagen. Es besteht aber kein Grund gegen die Annahme, daß es sich um Speicheldrüsengewebe handelt, das, wie *Neiße* es beschrieben hat, in der Speicheldrüsenentwicklung in lymphatisches Gewebe eingelagert wurde, dort aber nicht vollkommen zugrunde ging. Daß solches Gewebe eine Altersveränderung durchmacht im Sinne der Onkozytenbildung, ist sehr wohl möglich. Welche Ursache zur Proliferation dieser Zellen führt, ist uns wie bei jeder Tumorbildung unbekannt.

Zusammenfassung

1. Es werden zwei Fälle von Speicheldrüsentumoren beschrieben, die aus lymphatischem und epithelialem Gewebe aufgebaut sind und von *Hamperl* als Adenolymphome bezeichnet wurden.

2. Die Geschwülste zeichnen sich durch ihr langsames Wachstum und ihre Gutartigkeit aus.

3. Der epitheliale Anteil besteht aus zystischen und tubulären Bildungen, deren hohe Epithelzellen einen dem Lumen zugekehrten Kern enthalten.

4. Bezüglich ihrer Entstehung nehmen wir an, daß sie von Speicheldrüsengewebe oder von Drüsengewebe, das bei der Speicheldrüsenentwicklung in lymphatisches Gewebe eingeschlossen wurde, abstammen.

5. Eine branchiogene Entstehung kann auf Grund embryologischer Untersuchungen abgelehnt werden.

Albrecht und *Arzt:* Frankf. Z. Path. 1910, *4*, 47. – *Askanazy:* Handbuch von Henke und Lubarsch I, 231. – *Chiewitz:* Arch. f. Anat. 1885, 401. – *Ehrlicher:* Korr.Bl. f. Zahnärzte 1922, *48*. – *Feldmann:* Zbl. f. Path. 1916, *27*, 25. – *Glaß:* Frankf. Z. Path. 1912, *9*, 335. – *Goedel* und *Spitznagel:* Mitteilung nach Putschar. Kapitel: Epitheliale Einschlüsse in Lymphknoten. Morphologie der Mißbildungen von Schwalbe und Gruber III/3, 861. – *Hammar:* Anat. Anz. 1901, *19*, 567. – *Hamperl:* Zschr. f. mikroskopisch-anatomische Forschung 1931, *27*, 1; V. A. 1931, *282*, 724. – *Kaufmann:* Lehrbuch für spez. path. Anatomie 1922, *1*, 216. – *Lang:* Pathologische Anatomie der großen Kopfspeicheldrüsen. Handbuch von Henke und Lubarsch 1929, *V/2*, 128. – *Löwenstein:* Zitiert bei Putschar. – *Nauck:* Morph. Jb. 1928, *59*, 1. – *Neiße:* Anat. H. 1898, *10*, 287. – *Mazza* und *Casinelli:* Compte rendu soc. biol. 1923, *88*, 400. – *Pischinger:* Zschr. f. mikroskopisch-anatomische Forschung 1924, *1*, 437. – *Putschar:* Morphologie der Mißbildungen von Schwalbe und Gruber *III/3*, 861. – *Rikl:* Zbl. f. Path. 1924/25, *35*, 310. – *Ssobolew:* Frankf. Z. Path. 1912, *11*, 462. – *Sternberg:* Epitheliale Gewächse. Kapitel: Die Lymphknoten. Handbuch von Henke und Lubarsch *1*, 231. – *Zimmermann:* Die Speicheldrüsen der Mundhöhle. Handbuch der mikroskop. Anatomie von v. Möllendorf 1927, *5*, 1.